AEEM

FEEM

PROGRAMA NACIONAL DE FORMACIÓN EN MENOPAUSIA ONLINE

Efectos del déficit de estrógenos sobre el colágeno (piel, pelo, suelo pélvico)

TEMA 17

Myriam Ribes Redondo

ÍNDICE

- Anatomía y fisiología
- Efecto del déficit de estrógenos
- Manejo

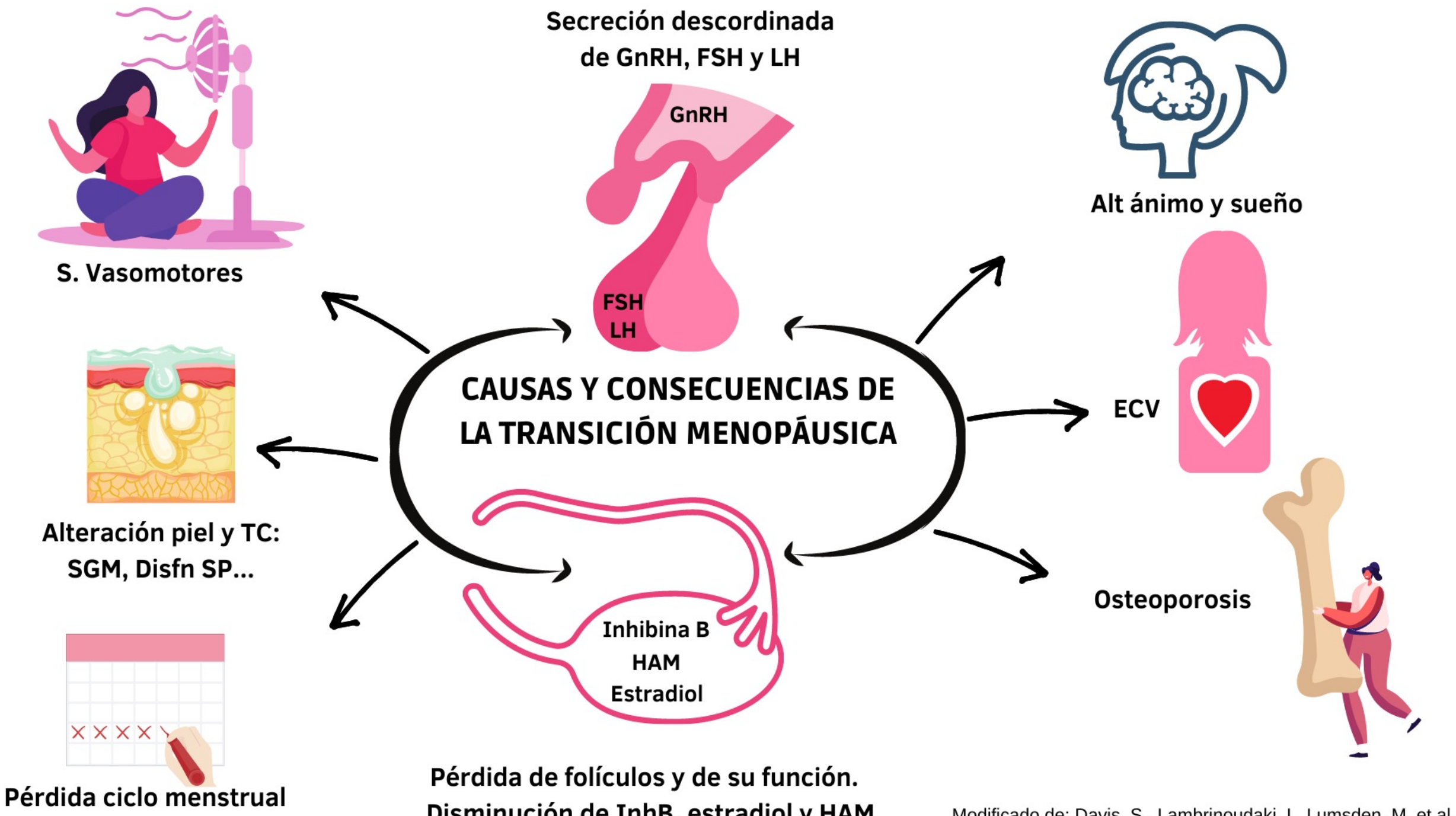

Modificado de: Davis, S., Lambrinoudaki, I., Lumsden, M. et al. Menopause. Nat Rev Dis Primers 1, 15004 (2015)

Déficit de estrógenos

Eventos vitales

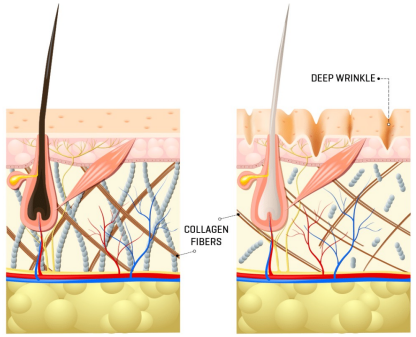

Envejecimiento

Alteraciones de colágeno

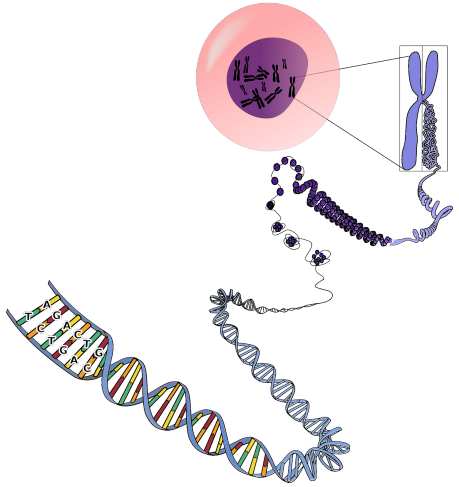

Genética

Hábitos de vida



PIEL

- Es el órgano más grande
- Mide 2 m2
- Pesa 4 kg
- 6% peso

FUNCIONES DE LA PIEL

Barrera semipermeable que protege y comunica

- Protectora y de soporte
- Termorreguladora
- Exocrina
- Inmunitaria
- Endocrina
- Balance hidroelectrolítico
- Sensorial
- Emocional

ESTRUCTURA DE LA PIEL

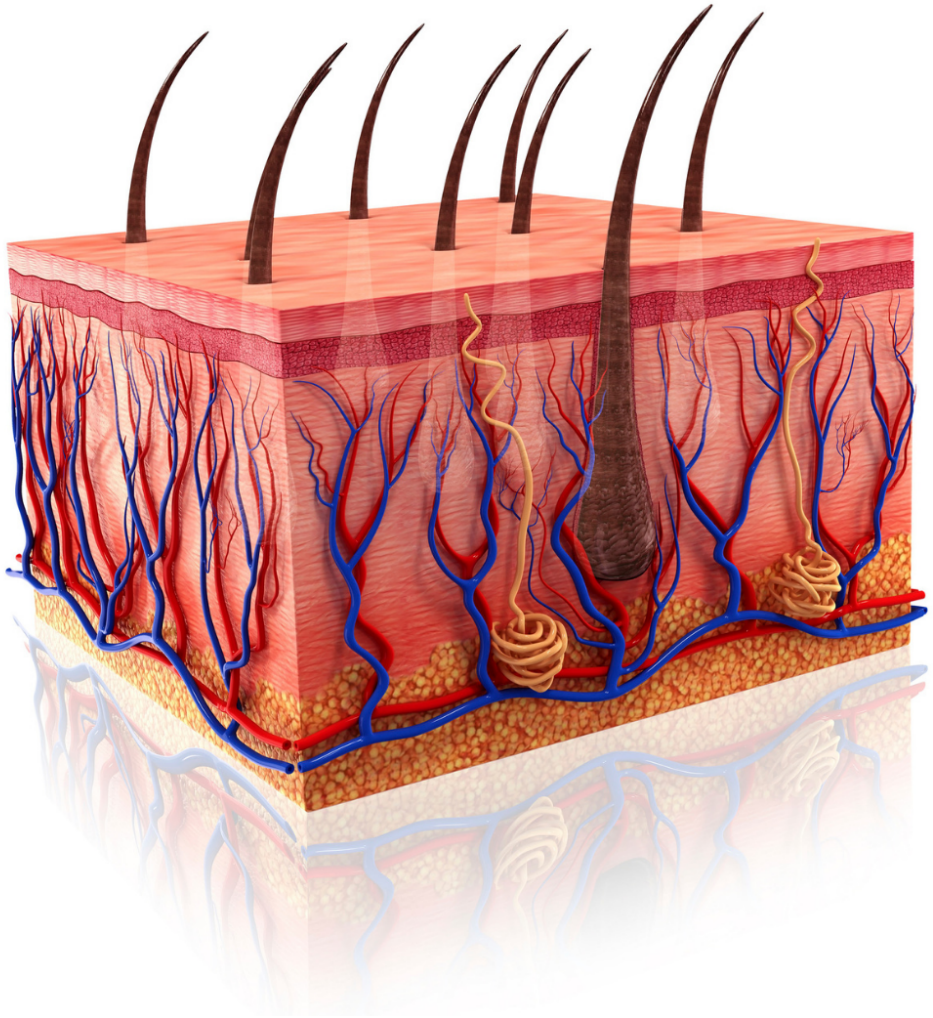

- EPIDERMIS
- DERMIS
- HIPODERMIS

- FOLÍCULO PILOSO
- GL. SUDORÍPARAS
- GL. SEBÁCEAS
- APARATO UNGUEAL

García Dorado J, Alonso Fraile P. Anatomía y fisiología de la piel. Pediatr Integral 2021

EPIDERMIS

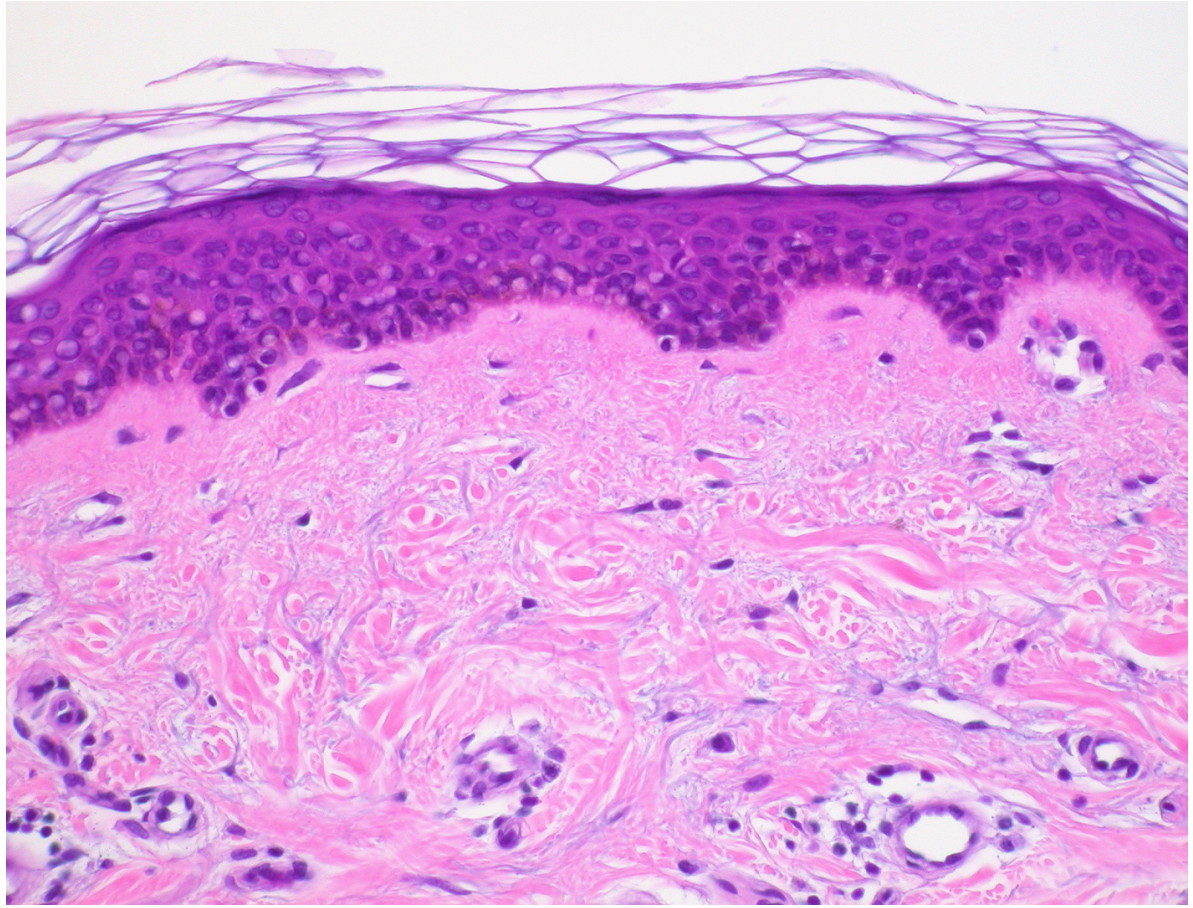

EPPQ

- Más densidad celular
- Más recambio celular

- Queratinocitos
- Melanocitos
- C. Langerhans
- C. Merkel

DERMIS

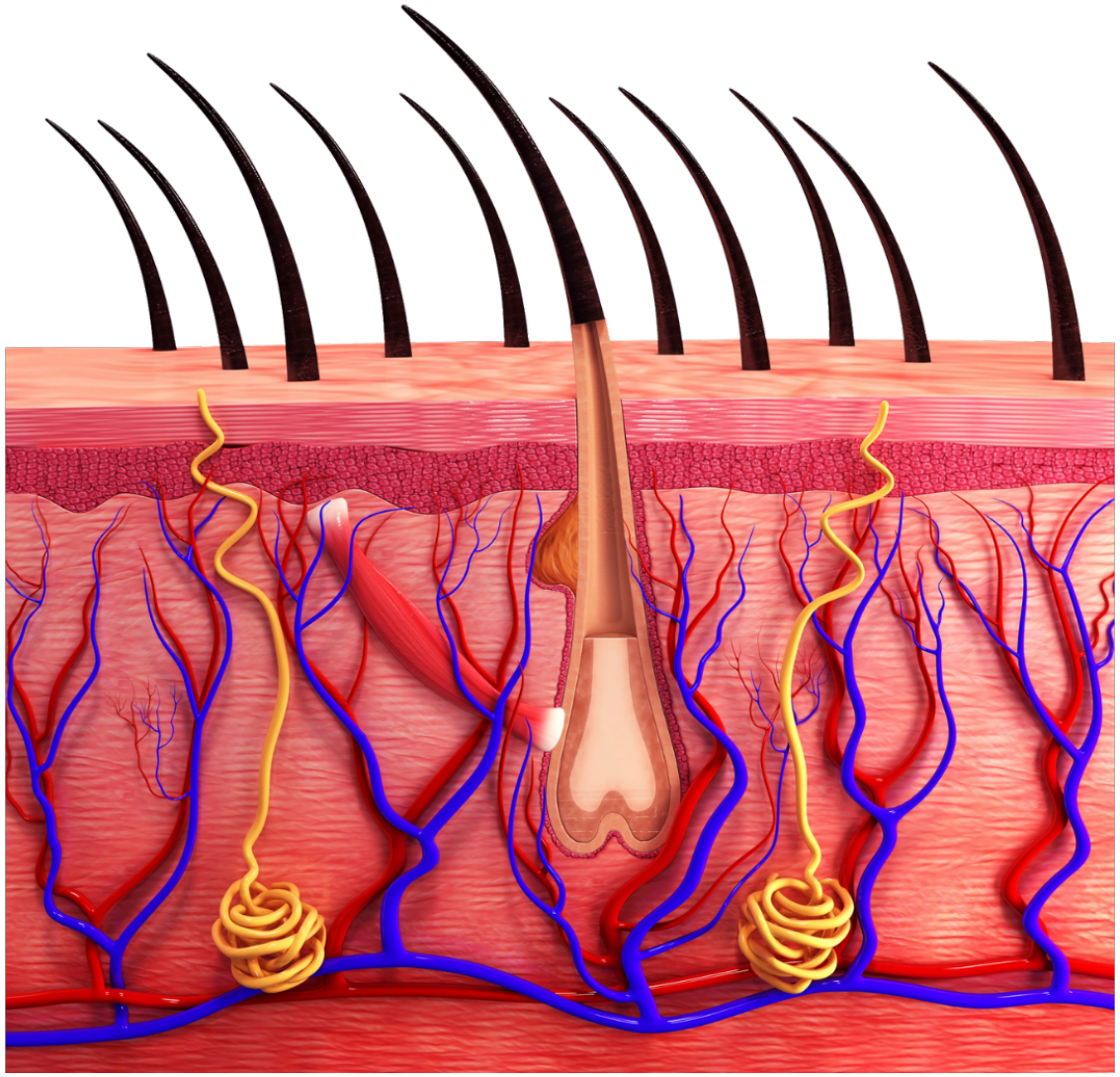

Tejido conectivo fibroelástico

- Colágeno, elastina, reticulina
- Glicosaminoglicanos (GAG)

  Hialurónico, proteoglicanos y glicoproteínas

Células

- Fibroblastos
- Histiocitos, mastocitos…



Vascularización

Linfáticos, T. nerviosas, faneras

HIPODERMIS

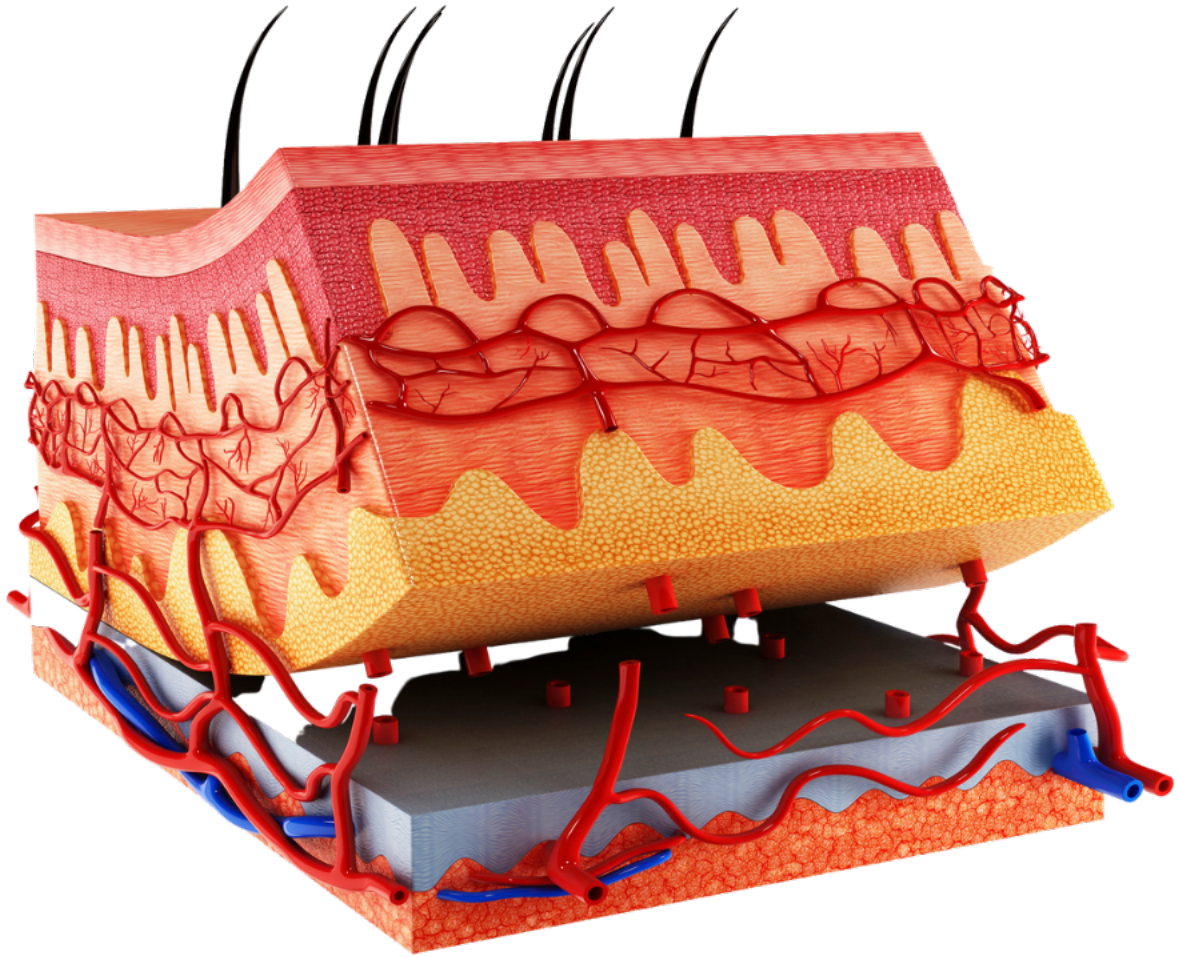

- Lobulillos de tejido adiposo
- Tabiques de TC laxo
- Anclajes fibrosos

VASCULARIZACIÓN

Almacén, aislante, protector, fijador

ANEXOS O FANERAS

- Folículo piloso
- Glándulas sebáceas
- Glándulas sudoríparas
- Aparato ungueal

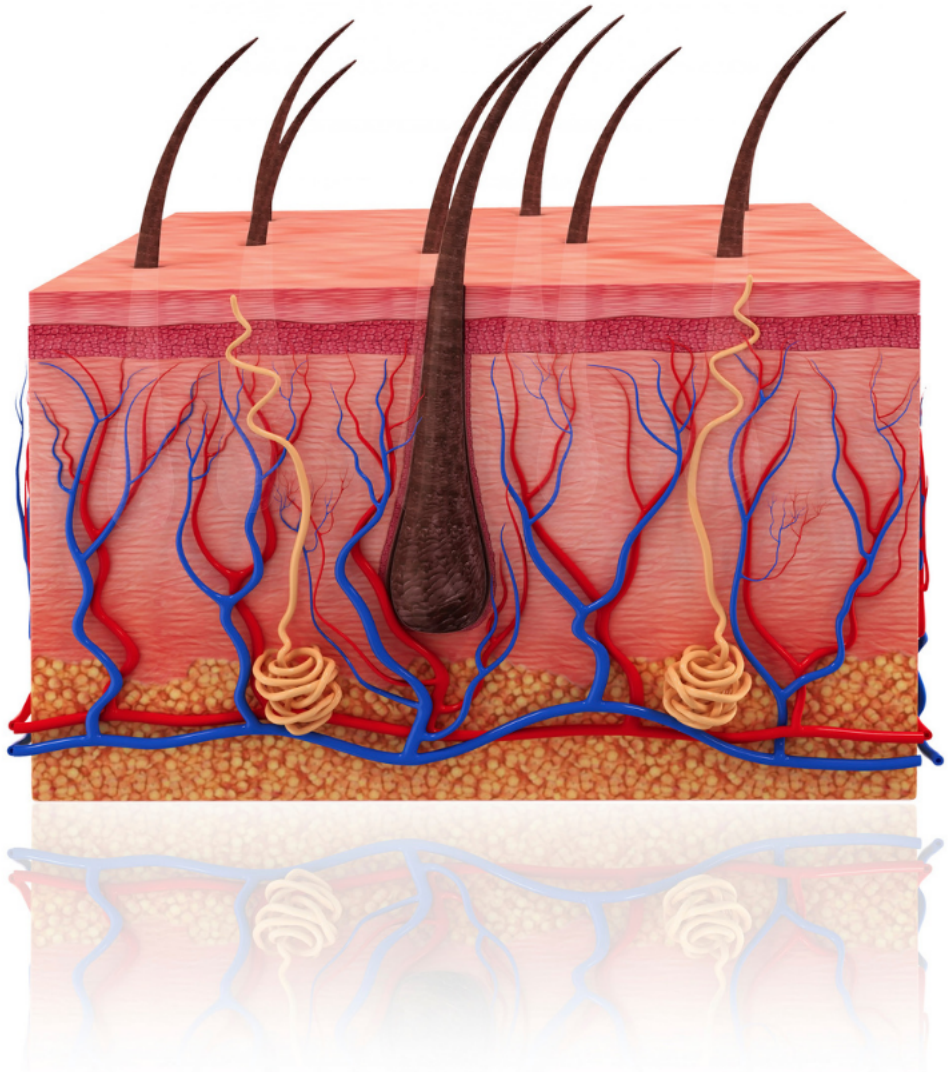

FOLÍCULO PILOSO

- Raíz y tallo
- Bulbo (c. madre)
- Papila dérmica (fibroblastos)
- Músculo erector pelo
- Glándula sebácea
- Médula, córtex y cutícula
- Vascularización, inervación

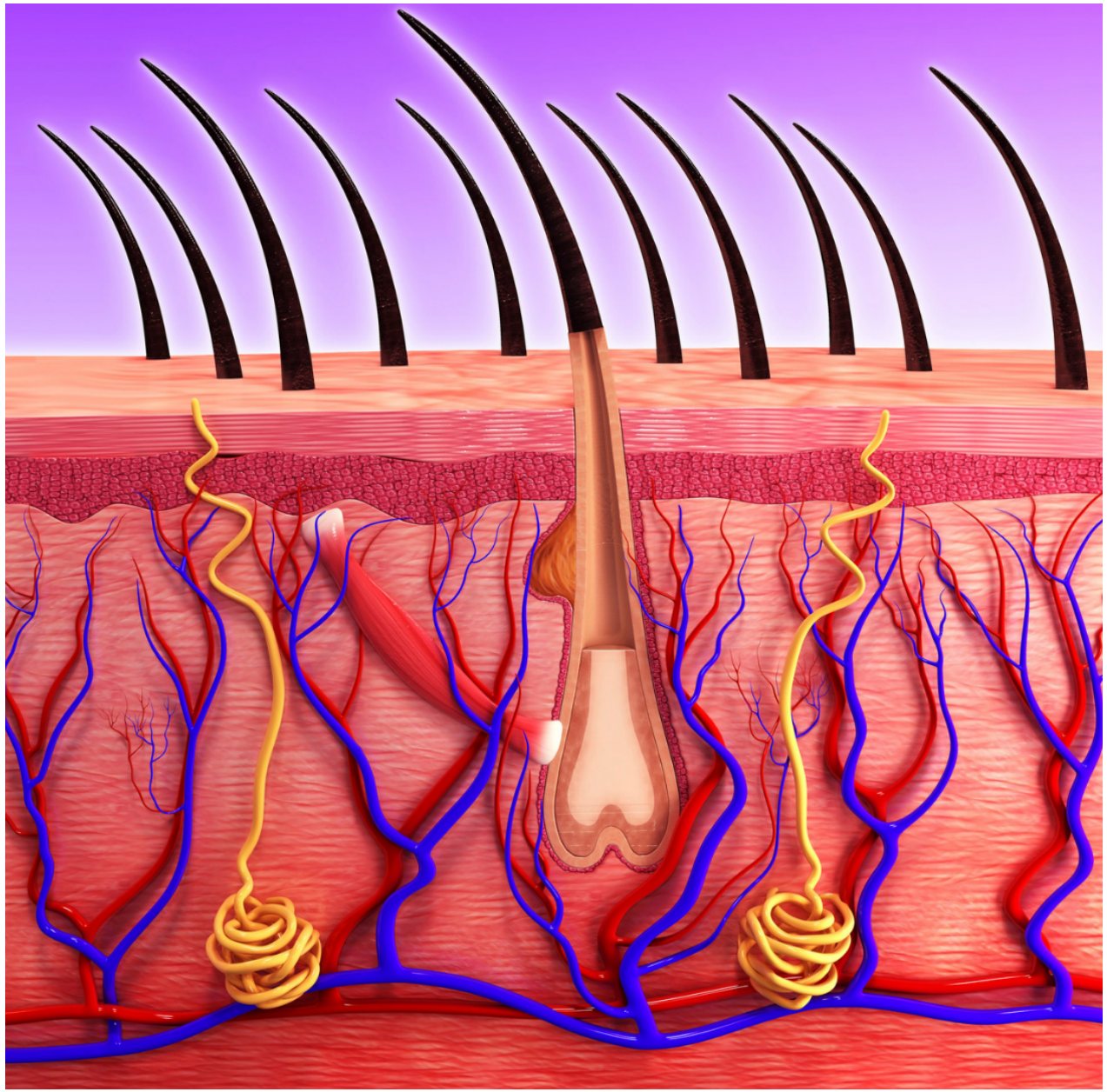

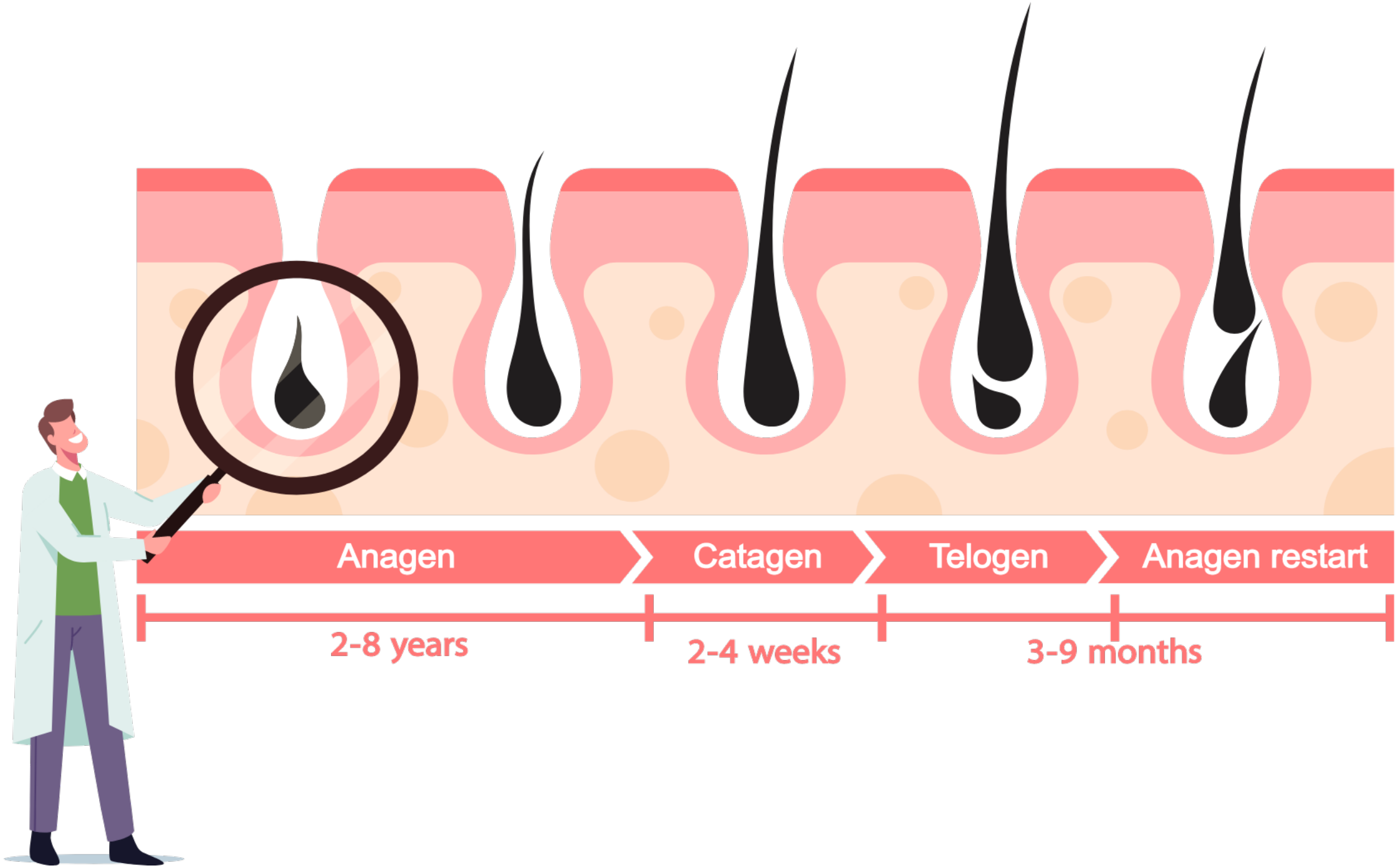
Anagen
Catagen
Telogen
Anagen restart
2-8 years
2-4 weeks
3-9 months

PROTEÍNAS DE LA PIEL

- **COLAGENO**: firmeza y suavidad
- **ELASTINA**: elasticidad
- **QUERATINA**: dureza, resistencia, protección e impermeabilidad
- **MELANINA**: resistencia rad ultravioleta, implicada en vitamina D y termorregulación.

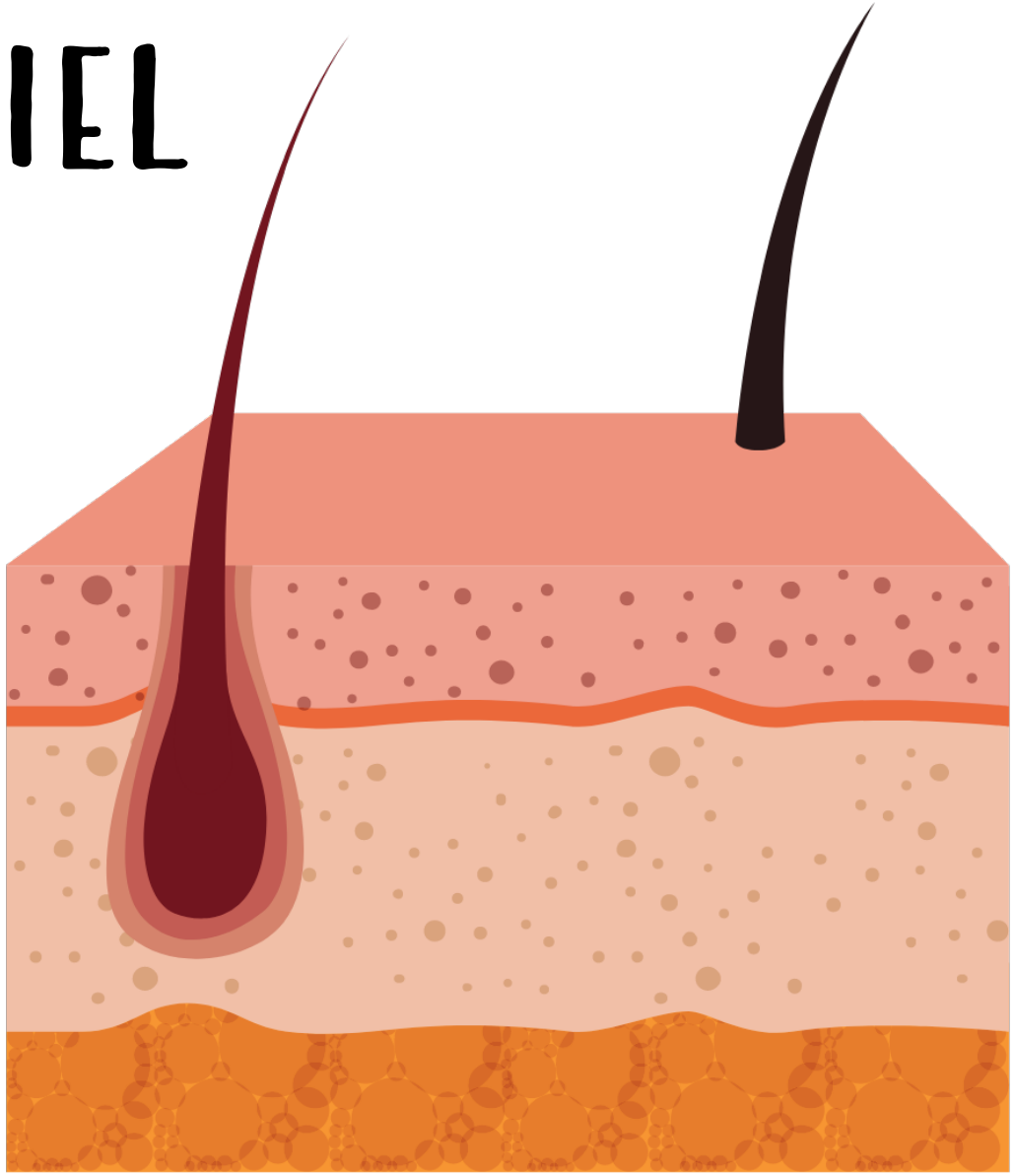

COLÁGENO

- Ppal componente de tejido conectivo y dermis
- 1/3 de nuestra masa corporal
- 80% de nuestra piel
- Triple hélice
- Hojas o microfibrillas
- 13 tipos

Sumino H et al. Endocr J. 2004

GAGS

- Gel retenedor agua
- Glicosaminoglicanos
- Hialurónico
- Hidratación y protección de las fibras proteicas

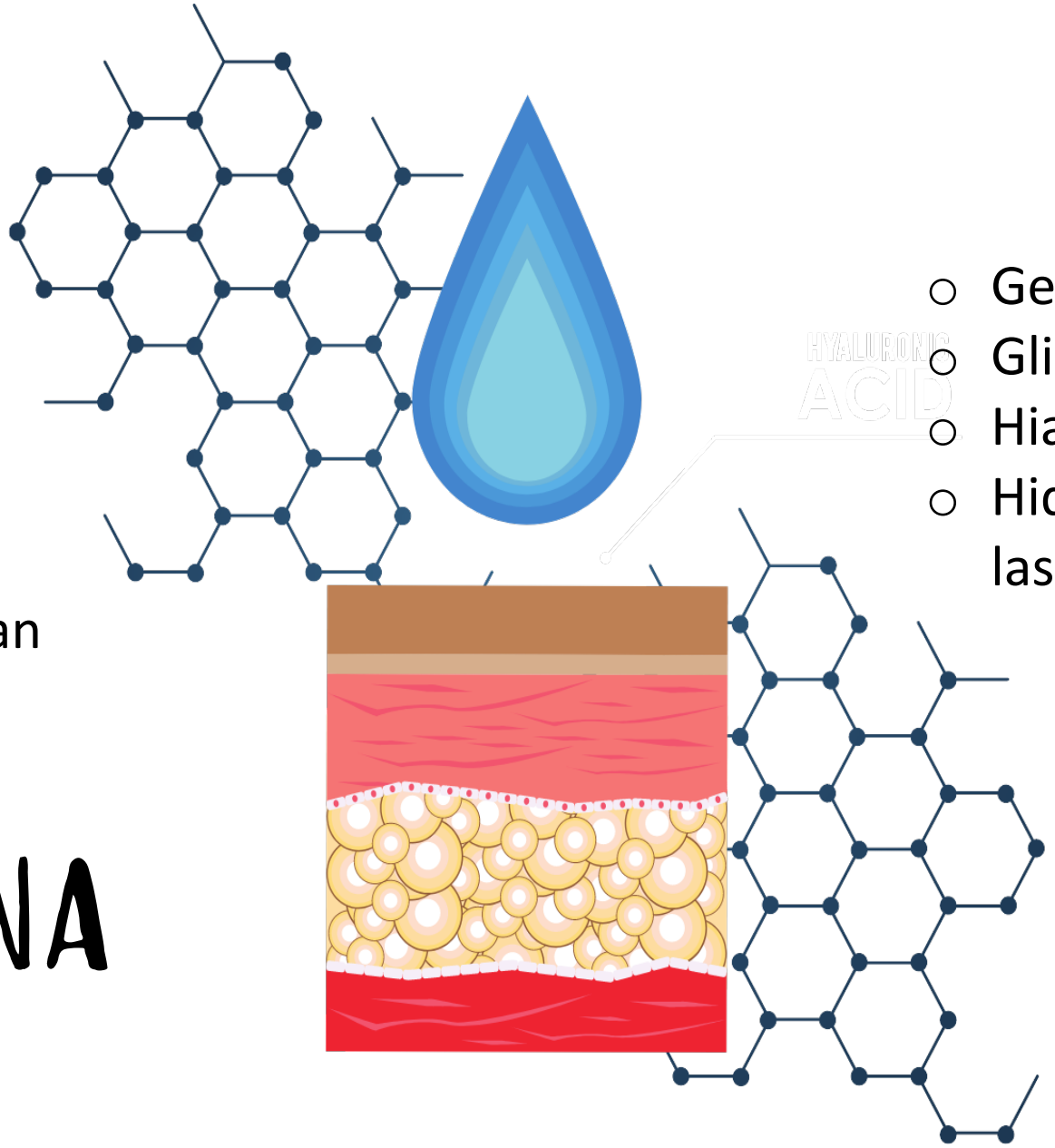

- Elasticidad
- Se entrelazan
- Fibrilina

ELASTINA

SUELO PÉLVICO

Estructura de músculos y tejido conectivo que sostiene y acompaña a los órganos pélvicos y abdominales

- Continencia urinaria, fecal y de gases
- Respuesta sexual
- Reproducción
- Sostén.

La salud del SP depende de la salud de la **fascia endopélvica**

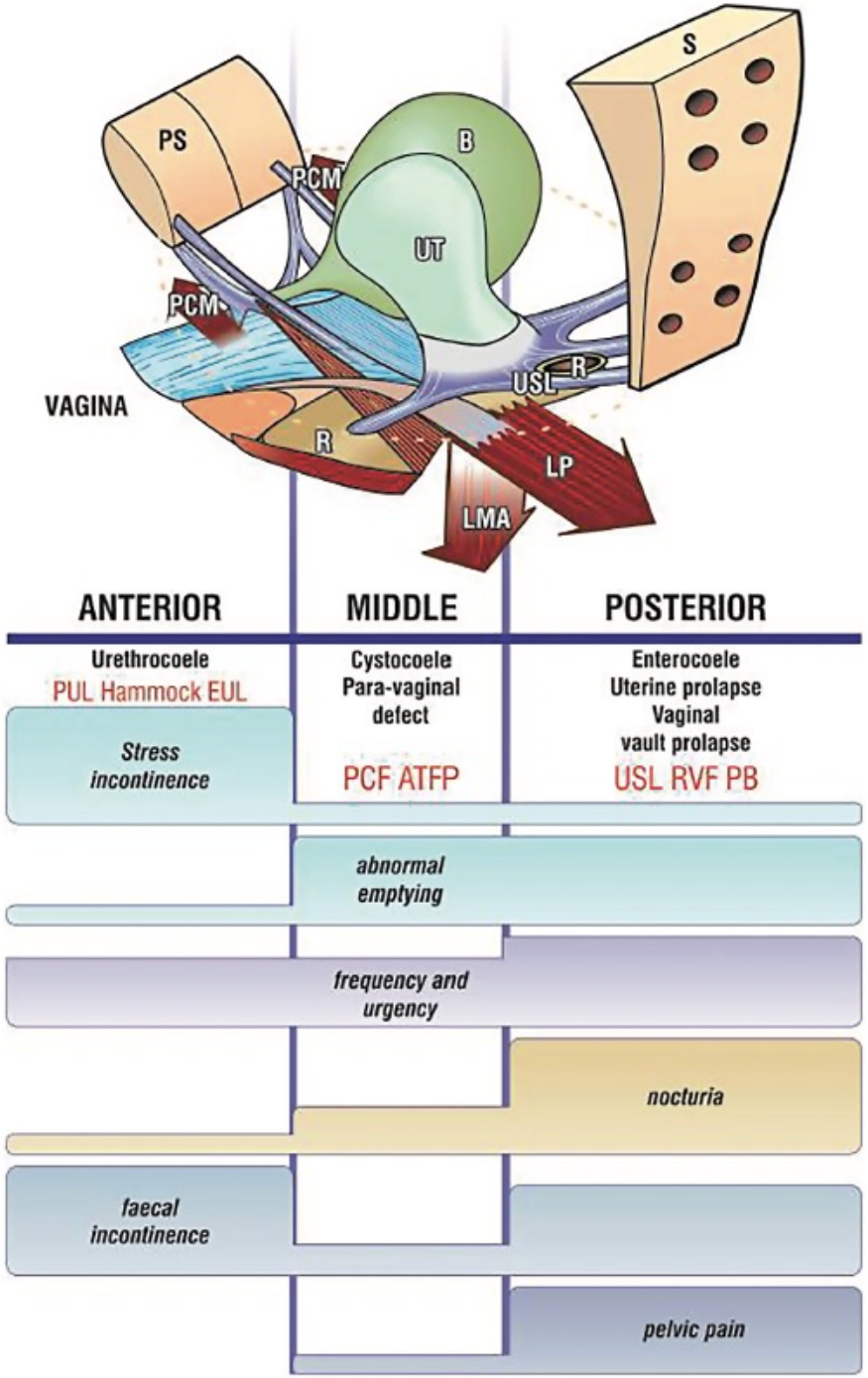

Petros PE, Woodman PJ. The Integral Theory of continence. Int Urogynecol J Pelvic Floor Dysfunct. 2008.

DISFUNCIÓN DEL SUELO PÉLVICO

Multifactorial:

F. congénitos (tisulares y anatómicos)

F. adquiridos (embarazo, parto, obesidad, envejecimiento)

- Incontinencia
- Disfunción sexual
- Prolapso
- Dolor pélvico

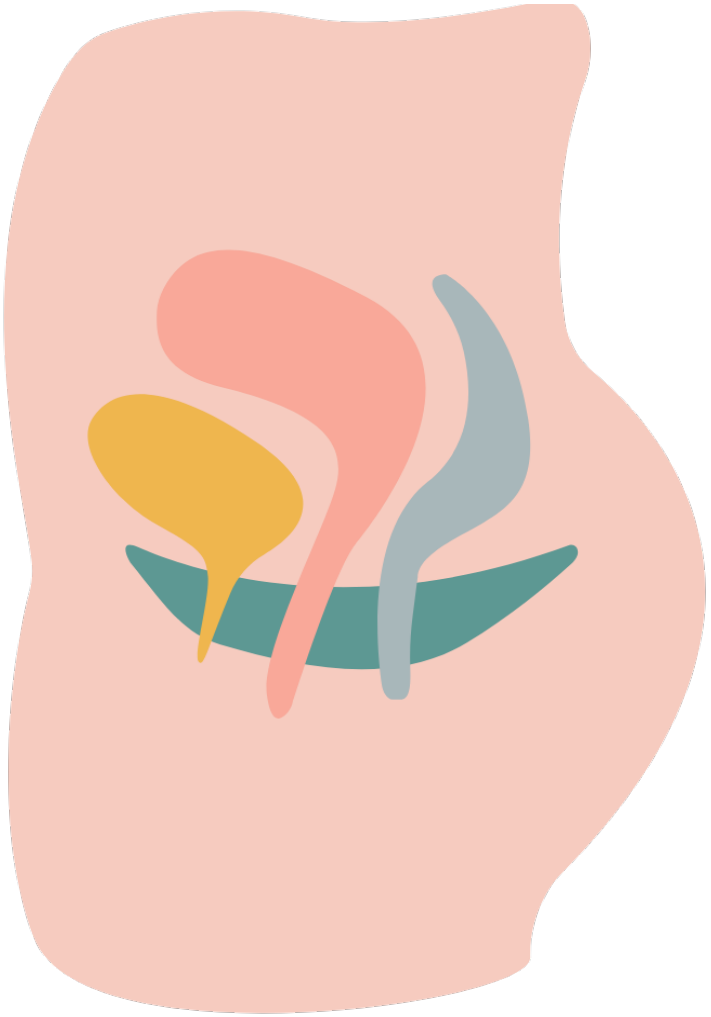

Petros et al. The Integral Theory of continence. Int Urogynecol J Pelvic Floor Dysfunct. 2008

TEJIDO CONECTIVO Y COLÁGENO

- La proteína mas abundante de los t. conectivos es el colágeno
- La proteína mas abundante en los animales es el colágeno
- El tejido conectivo y el colágeno están presentes en la piel, en el pelo, en las fascias, en los ligamentos, en los músculos, en el hueso..

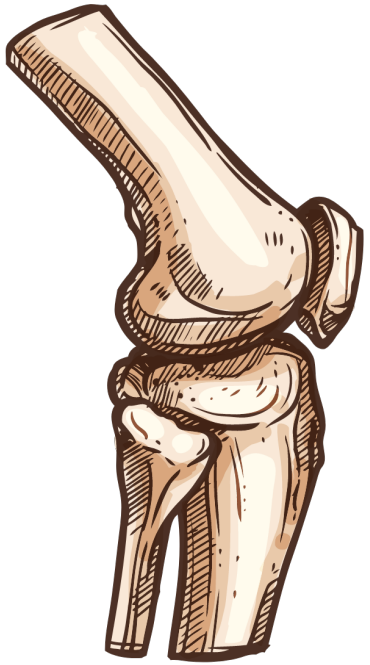

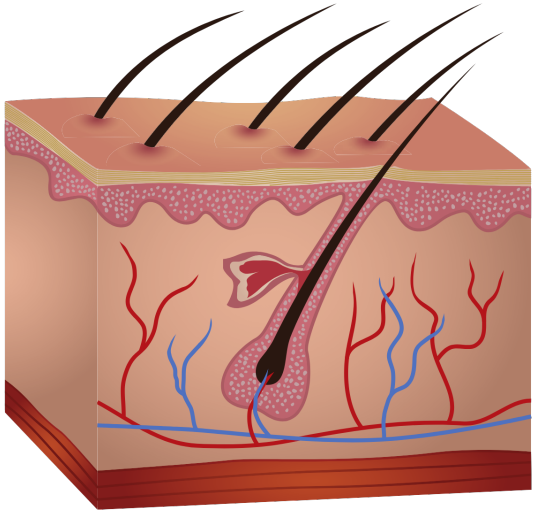

ENVEJECIMIENTO Y COLÁGENO

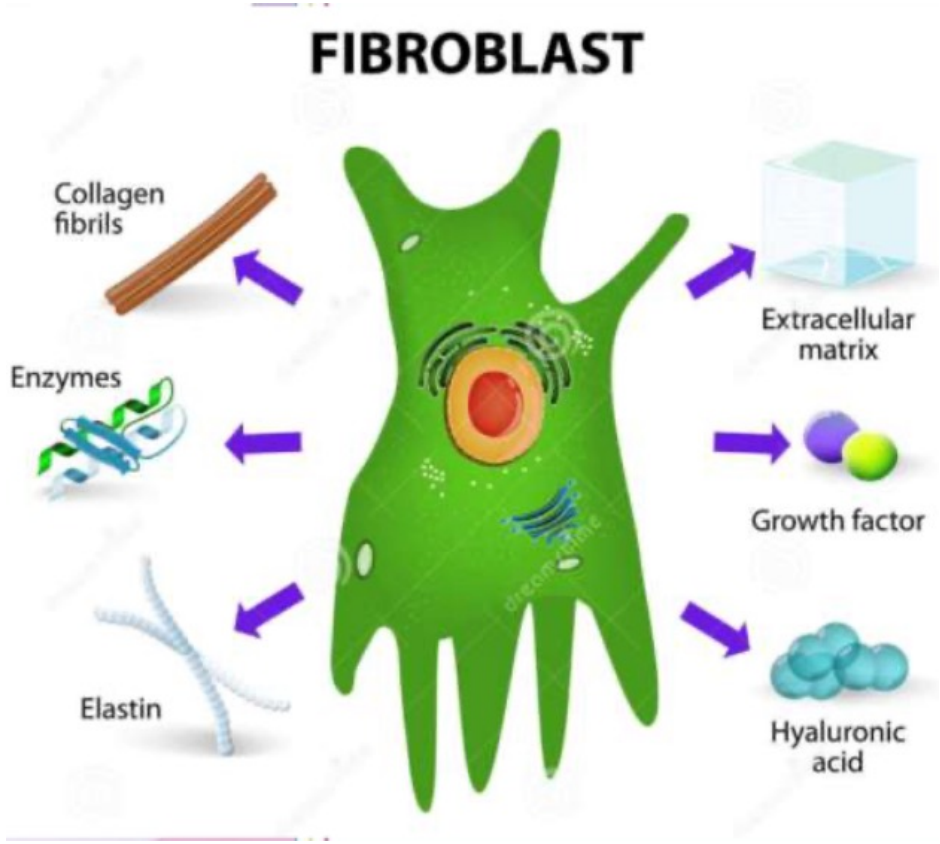

Se reduce la función y el nº de fibroblastos

- Menos colágeno y elastina
- Estructura molecular alterada
- Menos GAGS, menos MEC, menos agua

- La piel se adelgaza y se arruga
- El pelo se encanece, se debilita y se cae
- Los ligamentos y fascias pierden elasticidad y desarrollan tanto laxitud como rigidez

Thornton MJ. Estrogens and aging skin. Dermatoendocrinol. 2013

ESTRÓGENOS Y COLÁGENO

El déficit de estrógenos afecta de forma independiente a la formación de colágeno en el tejido conectivo

No es solo el envejecimiento

ESTRÓGENOS Y PIEL I

- Mayor caída los 5 años tras menopausia
- Esos 5 a se pierde el 30% del colágeno
- El TE lo impide y revierte si es precoz

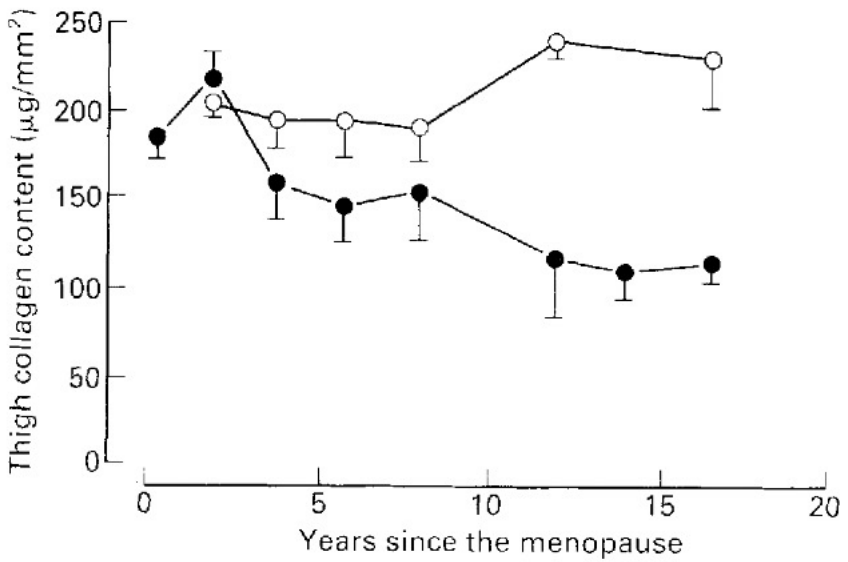

Fig. 1. Thigh skin collagen content against menopausal age ranges in 69 untreated (●) and 37 treated (○) postmenopausal women. Results are mean ± SEM.

Brincat et al. Sex hormones and skin collagen content in postmenopausal women. Br Med J. 1983
Brincat et al. Decline in skin collagen content and metacarpal index after the menopause and its prevention with sex hormone replacement. Br J Obstet Gynaecol. 1987
Castelo-Branco et al. Skin collagen changes related to age and hormone replacement therapy. Maturitas 1992
Castelo-Branco et al. Relationship between skin collagen and bone changes during aging. Maturitas 1994

ESTRÓGENOS Y PIEL II

- Se reducen elastina, GAGS, fibroblastos, vascularización, factores de crecimiento, grosor de la piel y crecimiento y firmeza del folículo piloso
- Cambia la estructura 3D de las fibras y se reduce el espesor MEC
- Sequedad, arrugas, atrofia, deshidratación, perdida protección y reparación
- Tb se afectan:: vit D, termorregulación, percepción sensorial, respuesta inmune.

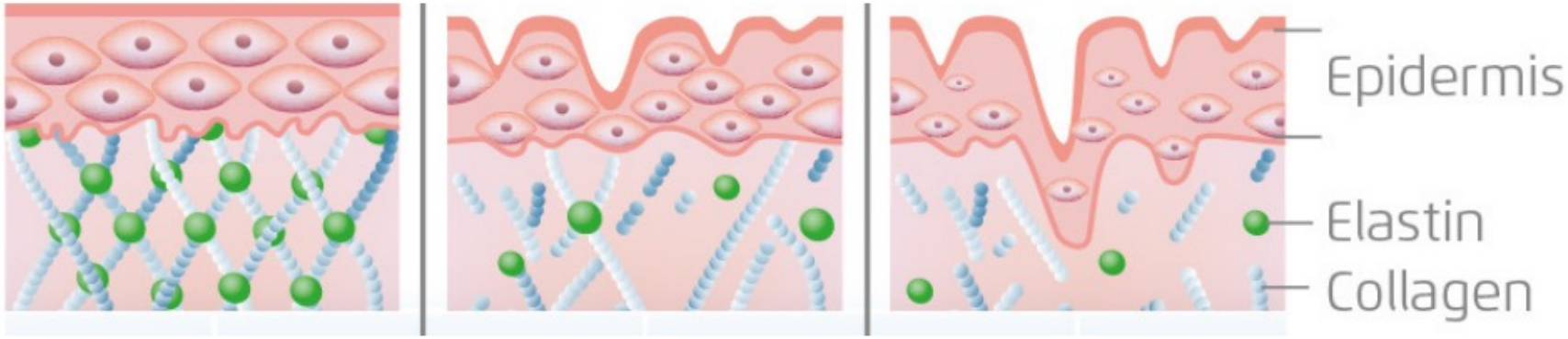

Brincat MP, Baron YM, Galea R. Estrogens and the skin. Climacteric. 2005;8:110–23.
Shu YY, Maibach HI. Estrogen and skin: therapeutic options. Am J Clin Dermatol. 2011;12:297–311. .
Sator et al. The influence of hormone replacement therapy on skin ageing: a pilot study Maturitas 2001.

ESTRÓGENOS Y PIEL III

RE alfa y beta en todo el TC y células dérmicas: queratinocitos, fibroblastos, melanocitos.

Los estimuladores de RE (estrógenos y SERMs) pueden reducir y revertir la pérdida de colágeno, elastina, GAGs, función celular, grosor de la piel y grasa hipodérmica.

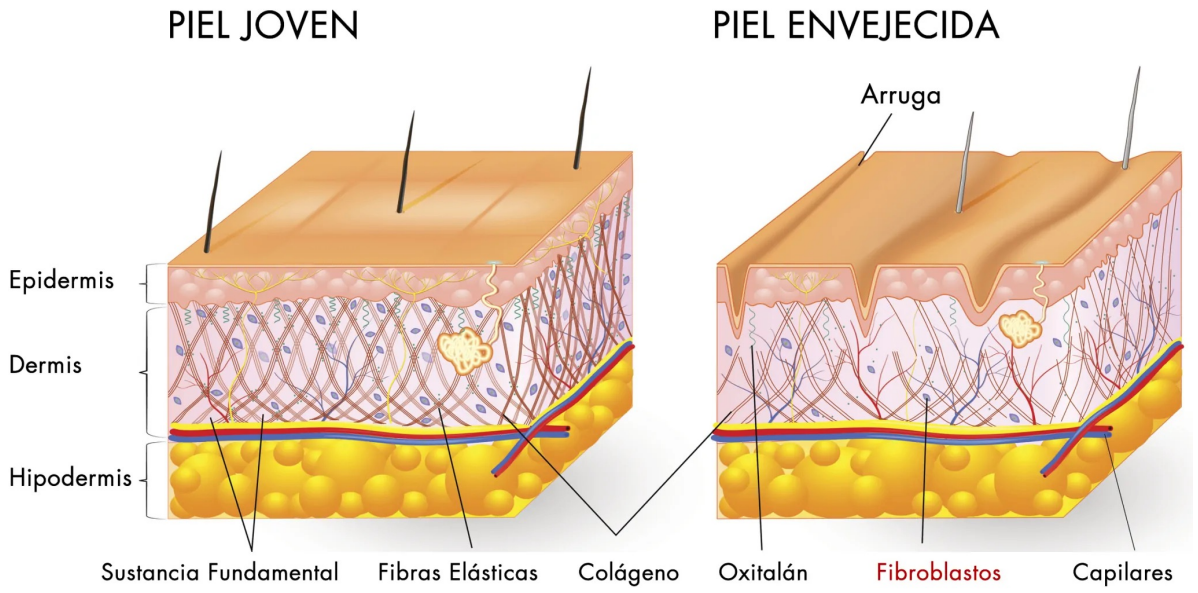

Maheux R et al. A randomized, double-blind, placebo-controlled study on the effect of conjugated estrogens on skin thickness. Am J Obstet Gynecol 1994.
Phillips TJ et al. Hormonal effects on skin aging. Clin Geriatr Med. 2001
Piérard-Franchimont C et al. Skin water-holding capacity and transdermal estrogen therapy for menopause: a pilot study. Maturitas. 1995

ESTRÓGENOS Y PELO

- Vitalidad
- Coloración
- Crecimiento
- Anagen

Thornton MJ. Oestrogen functions in skin and skin appendages. Expert Opin Ther Targets. 2005

ESTRÓGENOS Y SUELO PÉLVICO

La menopausia es un FR para la disfunción SP y su severidad

En la fascia endopelvica se observa una alteración en la composición del colágeno independiente de la ocasionada por el envejecimiento y otros FR

Los estudios sobre el beneficio de TE son contradictorios

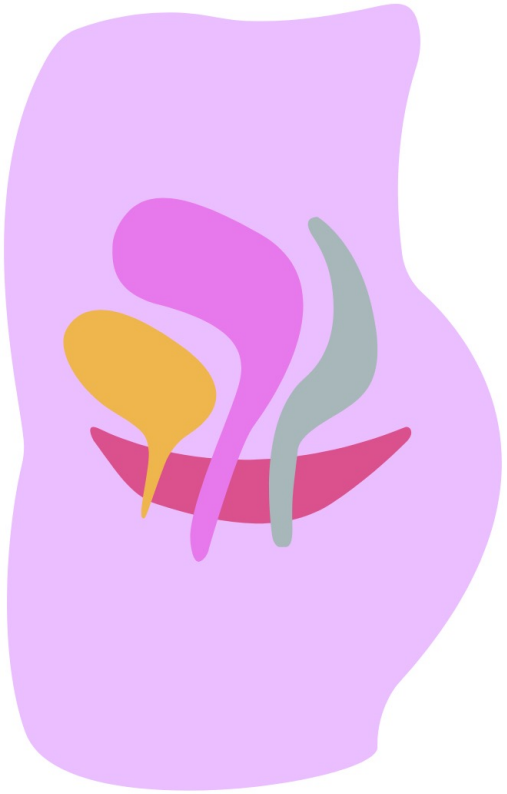

Swift S Am J Obstet Gynecol. 2005, Sartori MG. Climacteric, 2011 , Weintraub AY,Int Braz J Urol. 2020, Dietz HP. Int Urogynecol J. 2020, Tinelli A. Menopause. 2010, Jackson SR. Lancet. 1996, Chen B. Am J Obstet Gynecol 2003

¿DONDE CONFLUYEN PIEL, PELO Y SP?

El déficit de estrógenos sumado al envejecimiento afecta al tejido conectivo urogenital, alterándolo física, fisiológica y microbiológicamente.

↓

SGM

Síndrome Genitourinario de la menopausia

TABLE 1
External genital, urological, and sexual manifestations of genitourinary syndrome of menopause

External genital		Urological		Sexual
Signs and symptoms	**Complications**	**Signs and symptoms**	**Complications**	**Signs and symptoms**
Vaginal/pelvic pain and pressure	Labial atrophy	Frequency	Ischemia of vesical trigone	Loss of libido
Dryness	Vulvar atrophy and lesions	Urgency	Meatal stenosis	Loss of arousal
Irritation/burning	Atrophy of Bartholin glands	Postvoid dribbling	Cystocele and rectocele	Lack of lubrication
Tenderness	Intravaginal retraction of urethra	Nocturia	Urethral prolapse	Dyspareunia
Pruritus vulvae	Alkaline pH (5–7)	Stress/urgency incontinence	Urethral atrophy	Dysorgasmia
Decreased turgor and elasticity	Reduced vaginal and cervical secretions	Dysuria	Retraction of urethral meatus inside vagina associated with vaginal voiding	Pelvic pain
Suprapubic pain	Pelvic organ prolapse	Hematuria	Uterine prolapse	Bleeding or spotting during intercourse
Leukorrhea	Vaginal vault prolapse	Recurrent urinary tract infection	Urethral polyp or caruncle	
Ecchymosis	Vaginal stenosis and shortening			
Erythema	Introital stenosis			
Thinning/graying pubic hair				
Thinning/pallor of vaginal epithelium				
Pale vaginal mucous membrane				
Fusion of labia minora				
Labial shrinking				
Leukoplakic patches on vaginal mucosa				
Presence of petechiae				
Fewer vaginal rugae				
Increased vaginal friability				

Gandhi. Genitourinary syndrome of menopause. Am J Obstet Gynecol 2016.

MÁS DE LA MITAD

NO LO DICEN
NO LO PREGUNTAMOS
NO LE DAMOS IMPORTANCIA
LO DELEGAMOS

Nappi RE. Climacteric 2016, Palacios S Climacteric 2018, Palacios S, Prog Obstet Ginecol 2019 , NAMS Menopause. 2020 Portman DJ, Menopause. 2014

A NIVEL HISTOLOGICO

< fibroblastos
< colágeno < elastina < GAGS < agua
< angiogénesis < vascularización
< grosor dérmico
< células musculares
< RE
Estructura alterada

A NIVEL FUNCIONAL

< espesor cutáneo y mucosas
< tamaño ligamentos y músculos
< elasticidad
Heridas y lesiones
Elongaciones, rigidez y contracturas
Disfunción muscular
Alteración microbioma

A NIVEL CLÍNICO



Dolor pélvico y vulvovaginal, sequedad, sensibilidad, irritación, picor y quemazón, friabilidad y lesiones cutáneas, pérdida de vello, atrofia urovulvovaginal, alcalinización del ph vaginal, prolapsos vaginales y uretrales, estenosis y acortamiento vaginal, estenosis uretral y carúnculas, reducción y fusión de labios vulvares, polaquiuria, urgencia miccional, nicturia, disuria, hematuria, ITU recurrente, incontinencia, tenesmo, dificultad de vaciado, disfunciones sexuales…



EL UNIVERSO DEL MICROBIOMA

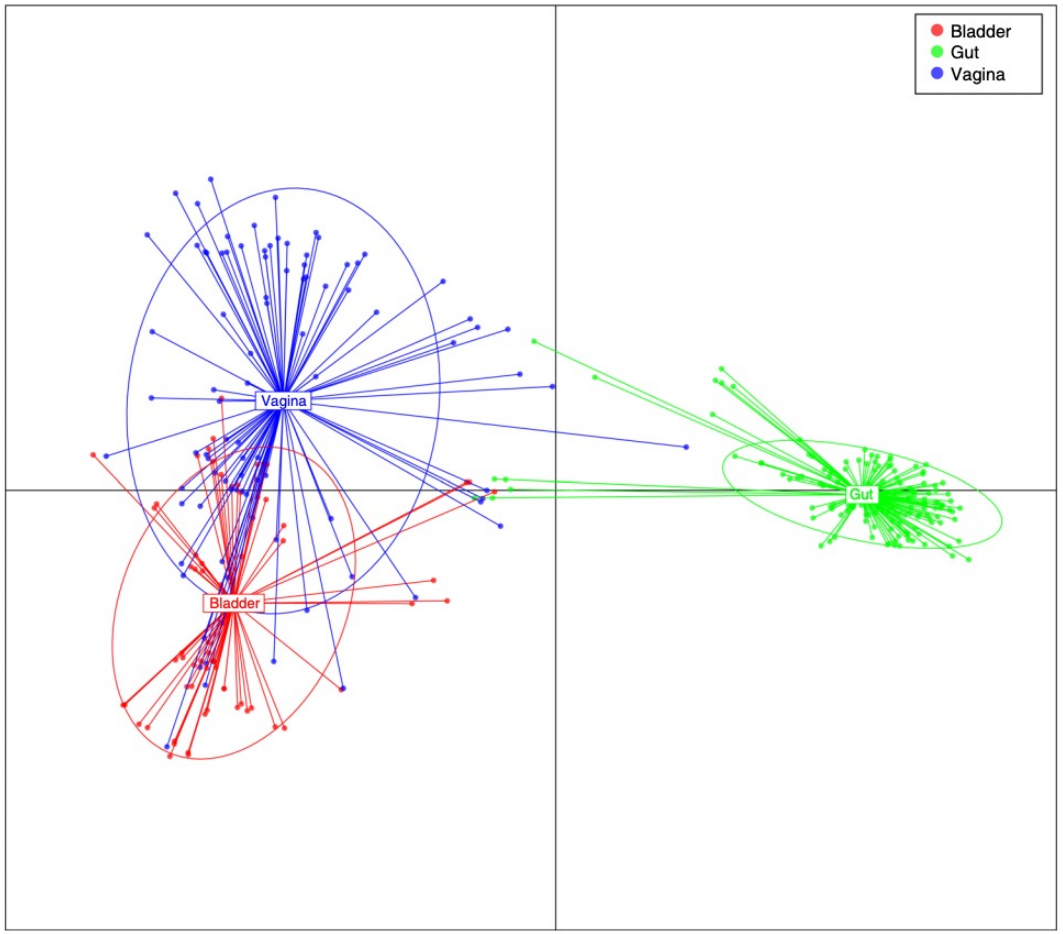

Thomas-White Nat Commun 2018

RECAPITULEMOS

La deficiencia de estrógenos afecta:

- Al colágeno, a su producción, cantidad y estructura
- A todo el tejido conectivo en especial los que mas RE tienen
- Al microbioma
- A la PIEL, al PELO, al SUELO PÉLVICO y al tracto UROGENITAL

SO, HOW CAN I HELP?

SÍ, SE PUEDE Y SE DEBE TRATAR



Hábitos de vida

Nutrición
Hidratación
Actividad física
Salud Sexual
Ausencia de tóxicos
Manejo estrés

Colágeno
Piel
Pelo
Suelo pélvico

HIDRATACIÓN

PIEL
PELO
SUELO PÉLVICO
GENITALES

Hialurónico
Policarbófilo
Liposomas
Intimate Bio-cellular Mask

Cao C. *Nutrients*. 2020 Kottner JBr J Dermatol. 2013. Ahmed IA, Biogerontology. 2020, Juncan AM. Molecules, 2021,

ESTIMULADORES R. ESTRÓGENOS

PIEL
PELO
SUELO PÉLVICO
GENITALES

- Estrógenos locales
- DHEA
- Testosterona
- TSEC (BZA/CE)
- SERM (OSPEMIFENO, FITOESTRÓGENOS)
- Estrógenos sistémicos

Tyagi T J Cell Mol Med 2019, Rahn DD J Clin Endocrinol Metab. 2014, Lephart ED J Cosmet Dermatol 2018, Bruyniks N, Climacteric. 2016, Albertazzi P, Climacteric. 2005, Lee, J.H Int Urogynecol J 2012, Vardy MD Am J Obstet Gynecol. 2003; Lephart ED, Dermatol Ther 2021

INYECTABLES

PIEL
PELO
SUELO PÉLVICO
GENITALES

- Colágeno
- Hialurónico
- Factores de crecimiento
- Plasma rico en plaquetas
- Carboxiterapia
- Nanofat
- Toxina botulínica

Berreni N BMC Womens Health. 2021
Jeyaraman M, World J Stem Cells. 2021
Kołodziejczak A. Dermatol Ther. 2018.
Everts P, Int J Mol Sci. 2020



TTs basados en energía

Piel
Pelo
Suelo pélvico
Genitales

- Láser CO2
- Láser Erbio
- Radiofrecuencia
- Magnetoterapia
- …

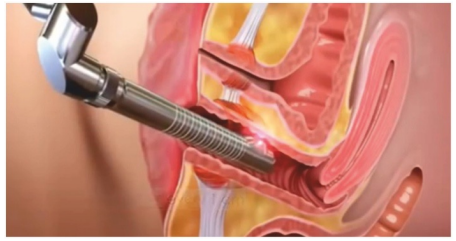

Franić D Biomed Res Int. 2019 Gambacciani M Climacteric. 2018, Mension E, Maturitas. 2022

OTROS:

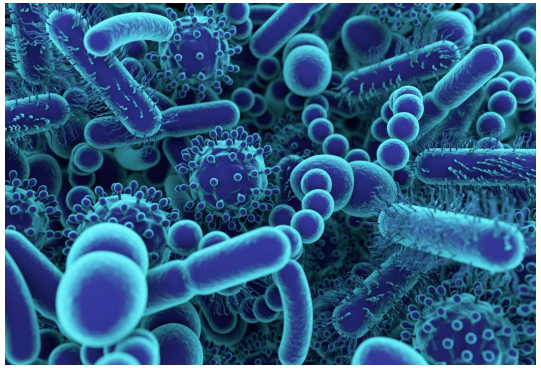

PIEL
PELO
SUELO PÉLVICO
GENITALES

- Probióticos y prebióticos
- Lubricantes
- D-Mannosa/arándano
- Antimuscarínicos y alfa adrenérgicos
- Fisioterapia
- …

LA MEJOR SOLUCIÓN:

INDIVIDUALIZAR
Y
COMBINAR

LA IMPORTANTE:





myriamribes@gmail.com
@myriamribes